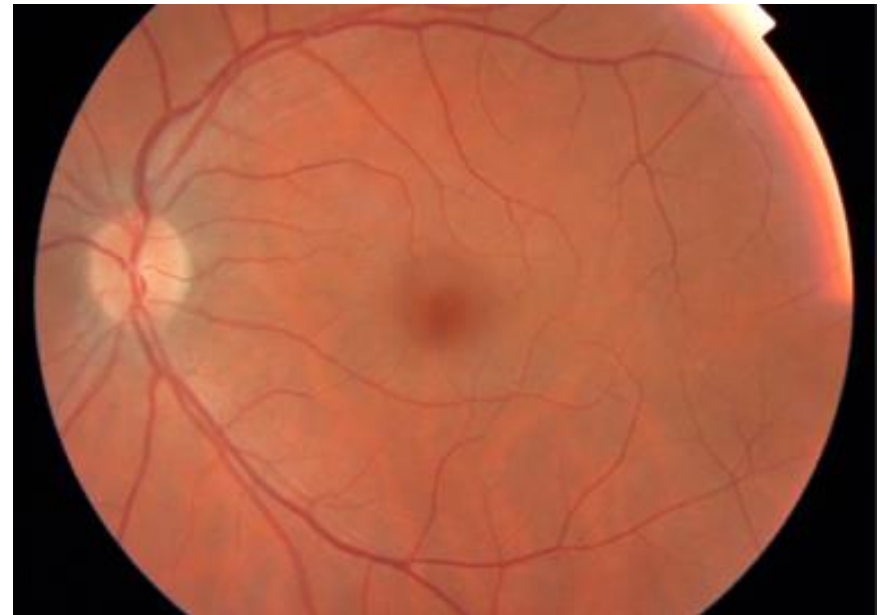
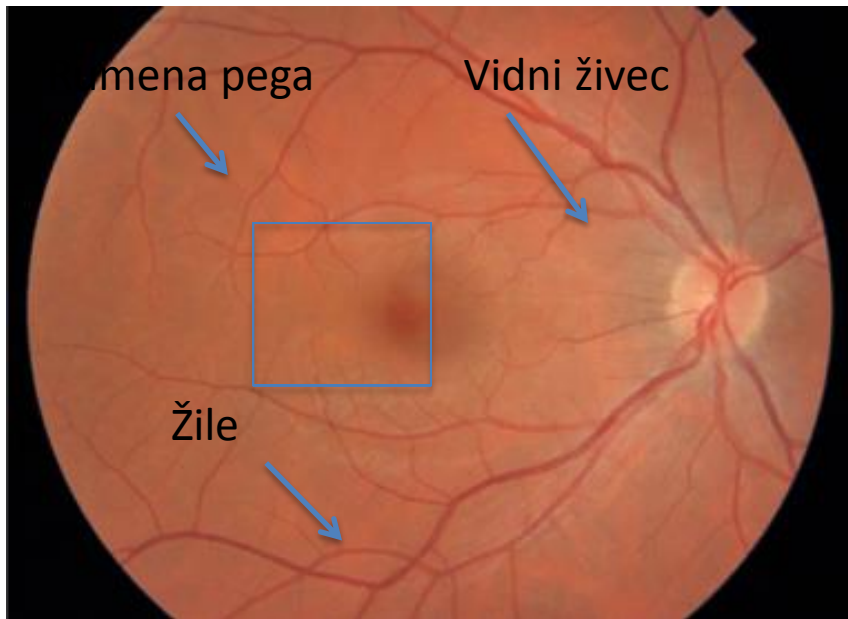
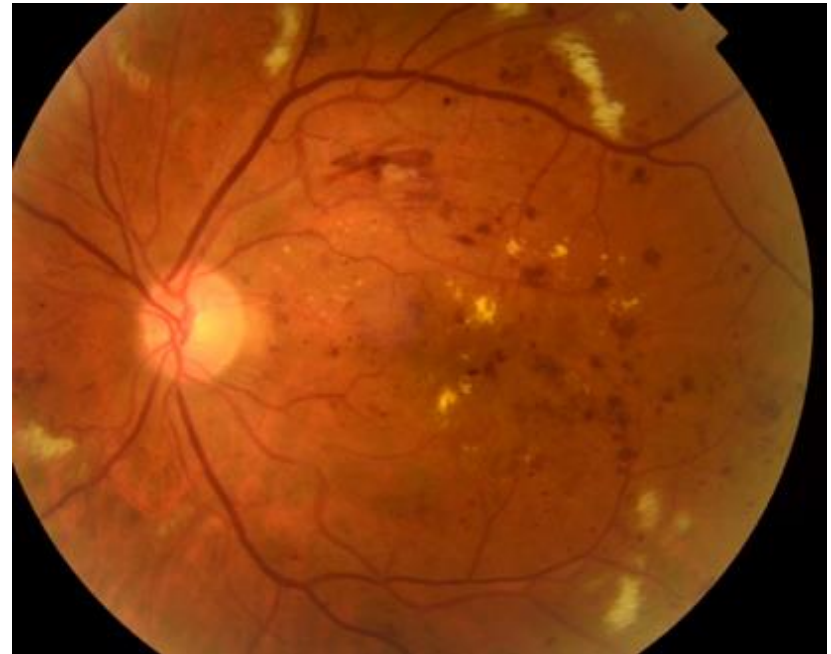
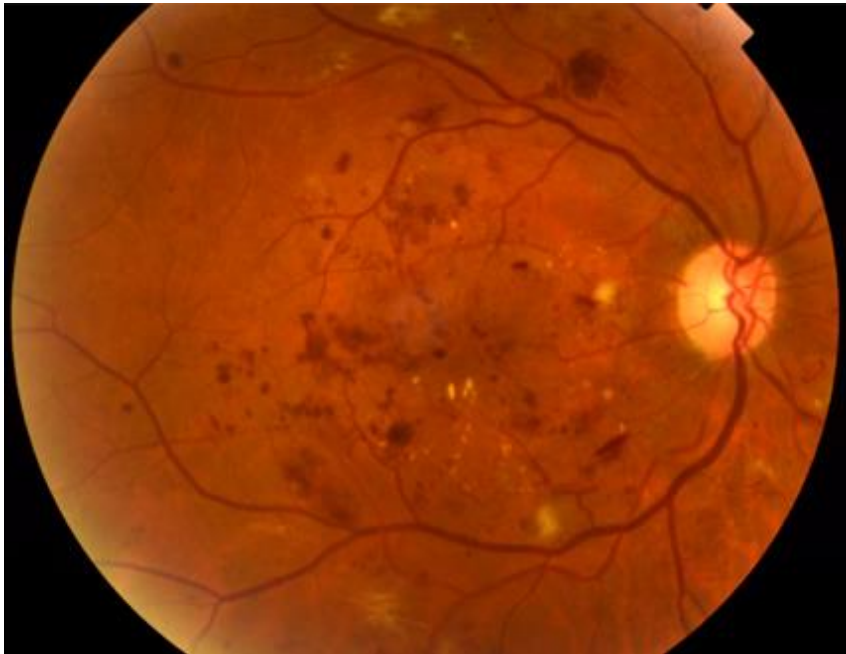
Fotografija zdrave mrežnice pri bolniku s sladkorno boleznijo



Fotografija mrežnice z neproliferativno
diabetično retinopatijo
s številnimi krvavitvami v mrežnici, oteklino
rumene pege in zelo slabim vidom



Fotografija mrežnice
s proliferativno diabetično retinopatijo
s številnimi fibrovaskularnimi
membranami na mrežnici in grozečo
slepoto

